

SURGICAL PATHOLOGICAL CONFERENCE

一般外科 郭禎明 醫師

2016/6/25

- 000
 - 70 year-old-male
 - C.C:
 - Abdominal pain for 3 weeks
 - Personal history
 - Heavy smoker 2 pack/day, quit for 2 months
 - Alcohol drinking 2 bot/day, quit for several years
-

- Present illness
 - Abdominal pain for 3 weeks over epigastric area and LUQ regions
 - Poor digestion, malaise, abdominal fullness and poor stool passage
 - Denied tarry stool, fever, dysuria, nausea or vomiting
 - The pain radiated to back and did not relieved by eating or resting
 - He visited many hospitals and our ER (20151219) but the symptoms got worse
 - GI OPD again
-

問：

醫師：

床號：

日期自： 3個月前 6個月前 1年前 2年前 起 2年前-2009年

項目名稱	判斷	結果值	單位	參考值範圍
CBC				
WBC		8.4	10 ³ /uL	4.0 - 10.0
RBC	L	3.11	10 ⁶ /uL	4.20 - 6.20
HGB	L	9.5	g/dL	12.3 - 18.3
HCT	L	28.2	%	39.0 - 53.0
MCV		90.7	fL	80.0 - 100.0
MCH		30.5	pg	25.0 - 34.0
MCHC		33.7	g/dL	30.0 - 36.0
PLT		220	10 ³ /uL	130 - 400
DIFF				
NEUT%		74.6	%	40.0 - 75.0
LYMPH%	L	16.1	%	20.0 - 45.0
MONO%		7.9	%	2.0 - 10.0
EO%		1.2	%	1.0 - 6.0
BASO%		0.2	%	0 - 1

問：

醫檢師：

床號：

日期自： 3個月前 6個月前 1年前 2年前 起 2年前-2009年

項目名稱	判斷	結果值	單位	參考值範圍
Glucose AC		108	mg/dL	70 - 110
Creatinine		0.80	mg/dL	0.44 - 1.27
eGFR		105		> 60
備註：此公式估算GFR,對GFR≤60的病人較準確,當>60時易高估病患腎功能,須同時參考其他工具評估.				
ALT		11	IU/L	5-50
Na		136	mmol/L	136 - 144
K		4.1	mmol/L	3.6 - 5.1

- Evaluation
 - UGI endoscopy
 - Deep gastric ulcer with protruding mass at lesser curvature side of low body
 - Colonoscopy
 - Hemorrhoid and colonic polyp s/p EMR
- Physical examination
 - Epigastric tenderness
- Impression
 - Deep gastric ulcer at low body, R/O malignancy or GIST
- Admission in 2015/12/25

- Impression
 1. Deep gastric ulcer at low body, R/O malignancy or GIST
 2. Reflux esophagitis
 3. Colonic polyp s/p EMR
 4. Hemorrhoid
-

問：

醫檢師：

床號：63 10C

日期自：

 3個月前
 6個月前
 1年前
 2年前
 起
 2年前-2009年

項目名稱	判斷	結果值	單位	參考值範圍
CBC				
WBC		8.8	10 ³ /uL	4.0 - 10.0
RBC	L	2.57	10 ⁶ /uL	4.20 - 6.20
HGB	L	7.8	g/dL	12.3 - 18.3
HCT	L	23.0	%	39.0 - 53.0
MCV		89.5	fL	80.0 - 100.0
MCH		30.4	pg	25.0 - 34.0
MCHC		33.9	g/dL	30.0 - 36.0
PLT		235	10 ³ /uL	130 - 400
DIFF				
NEUT%	H	78.7	%	40.0 - 75.0
LYMPH%	L	13.0	%	20.0 - 45.0
MONO%		6.3	%	2.0 - 10.0
EO%		1.9	%	1.0 - 6.0
BASO%		0.1	%	0 - 1

問：

醫師：

床號：63 10C

日期自： 3個月前 6個月前 1年前 2年前 起 2年前-2009年

項目名稱	判斷	結果值	單位	參考值範圍
Uric acid	L	4.1	mg/dL	4.8 - 8.7
Total protein	L	4.7	g/dL	6.1 - 7.9
Albumin	L	2.4	g/dL	3.5 - 4.8
A/G Ratio	L	1.0		1.2 - 2.0
Globulin	L	2.3	g/dL	2.5 - 3.6
Total Bilirubin		0.54	mg/dL	0.4 - 2.0
Direct Bilirubin		0.17	mg/dL	0.10 - 0.50
AST		12	IU/L	5 - 50
LDH	H	205	IU/L	98 - 192
γ-GT		15	IU/L	7.0 - 50.0
Alkalinphosohatase		65	IU/L	38-126
Triglyceride		59	mg/dL	50 - 200
Cholesterol, Total		111	mg/dL	< 200

時間：

醫師：

床號：63 10C

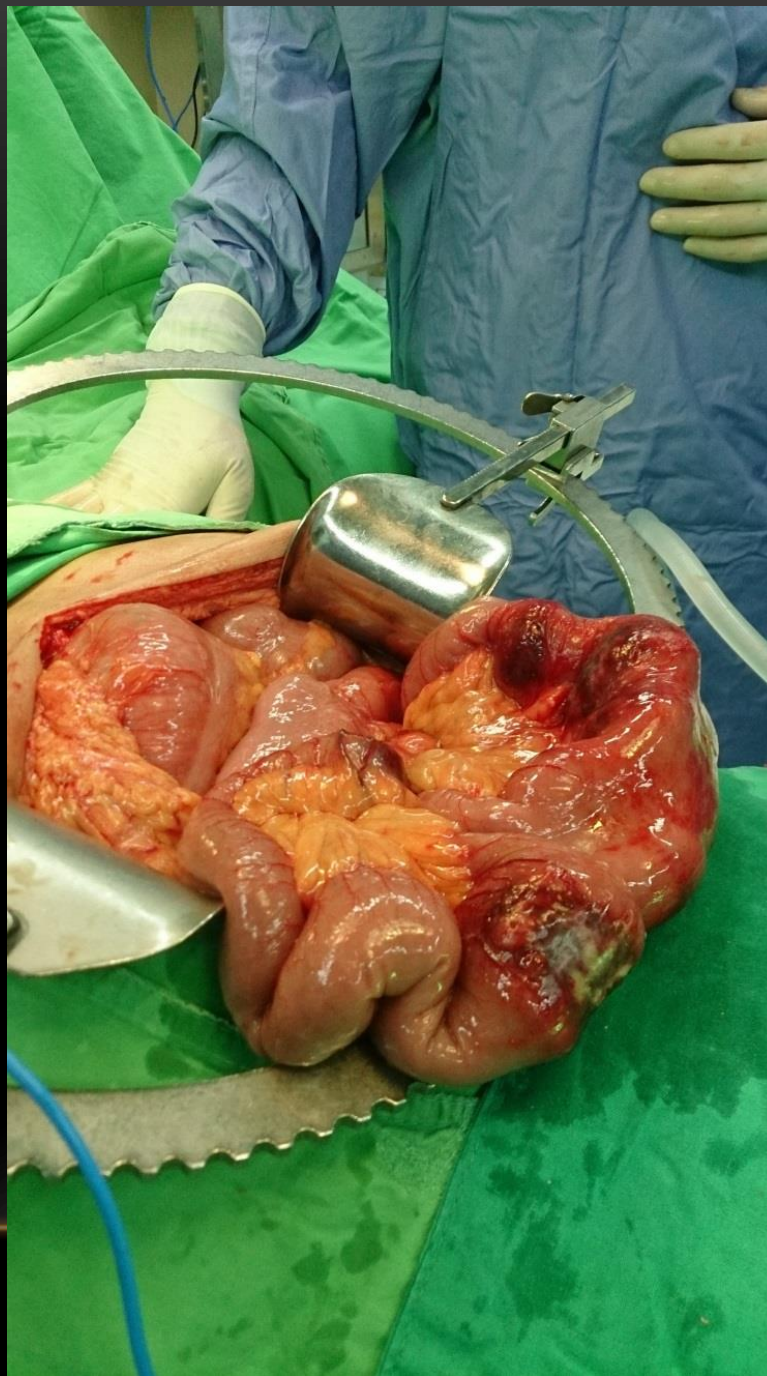
日期自： 3個月前 6個月前 1年前 2年前 起 2年前-2009年

項目名稱	判斷	結果值	單位	參考值範圍
AFP		2.6	ng/mL	≤ 20
CEA		1.4	ng/mL	MRR
備註：Non-smokers(20-69歲) ≤ 3.8 Non-smokers(40-69歲) ≤ 5.0 Smokers(20-69歲) ≤ 5.5 Smokers(40-69歲) ≤ 6.5				
CA199		2.5	U/mL	≤ 39

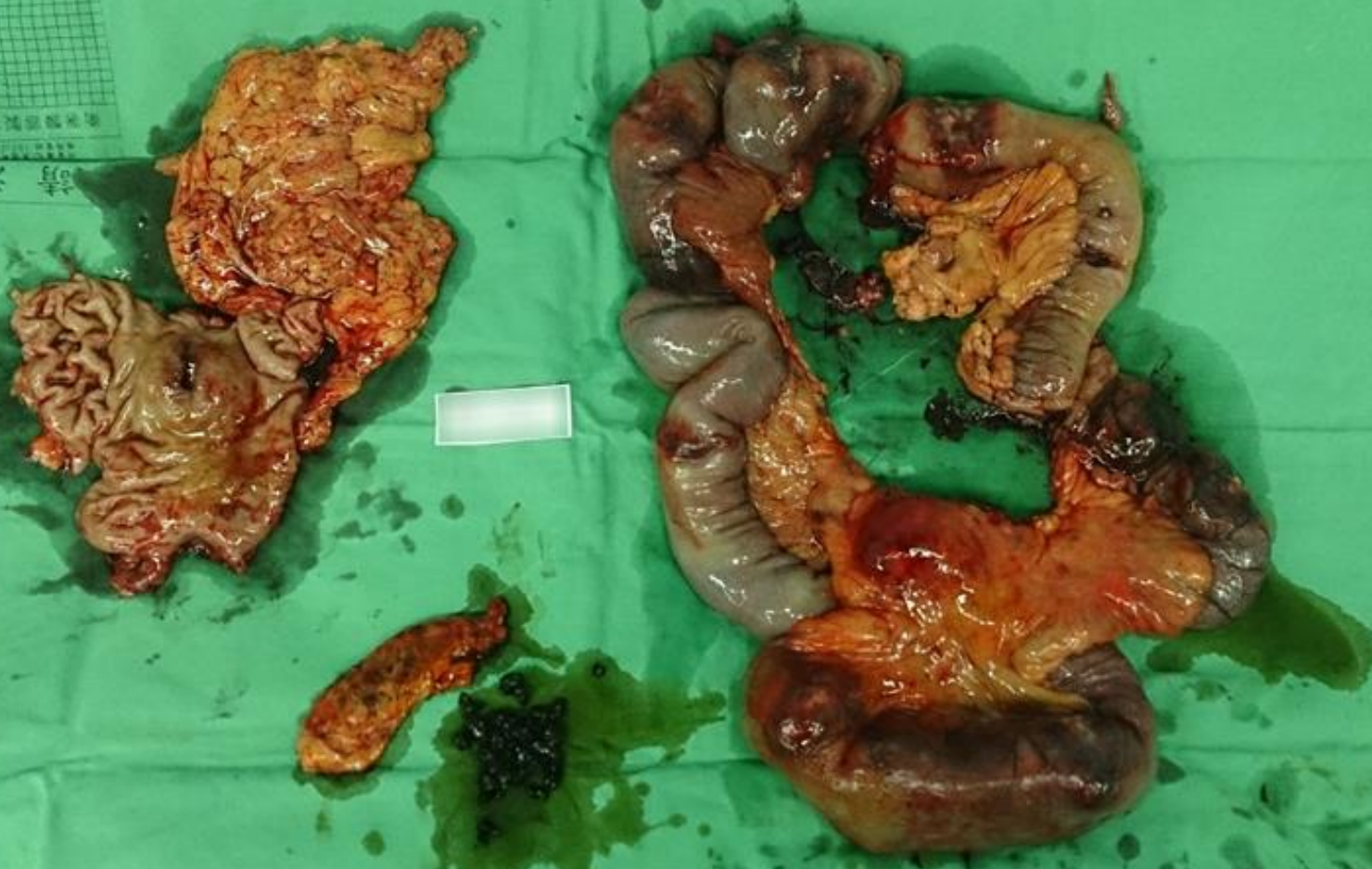
- Hospital course
 - Nutrition support and symptomatic treatment
 - CXR
 - RUL mass
 - Chest CT scan
 - RUL lung cancer with adrenal metastasis, T2N0M1b & pulmonary emphysema
 - Stomach biopsy report
 - Adenocarcinoma
 - Consult GS (2015/12/31)
-

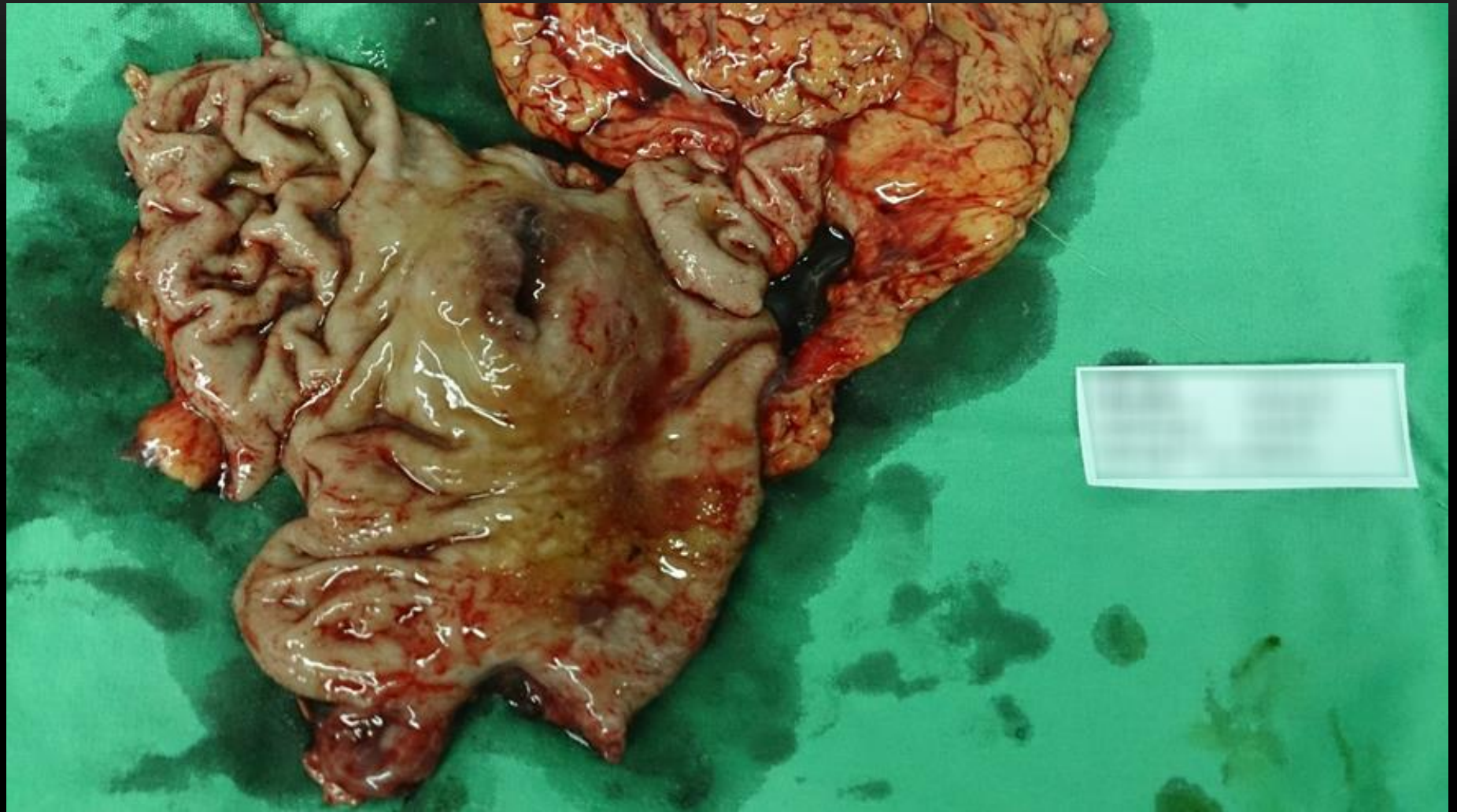- Pre-operative diagnosis
 1. Advanced gastric cancer
 2. Gall stones with chronic cholecystitis
- Operative findings (2016/1/04)
 - A 3cm ulcerative tumor in the lesser curvature side of distal stomach at angularis
 - Multiple tumor masses in the jejunum from proximal jejunum (10cm distal to Treitz's ligament) to distal jejunum
 - Lymph nodes enlargement over the 4th portion of duodenum
 - Multiple gall stones in the gall bladder

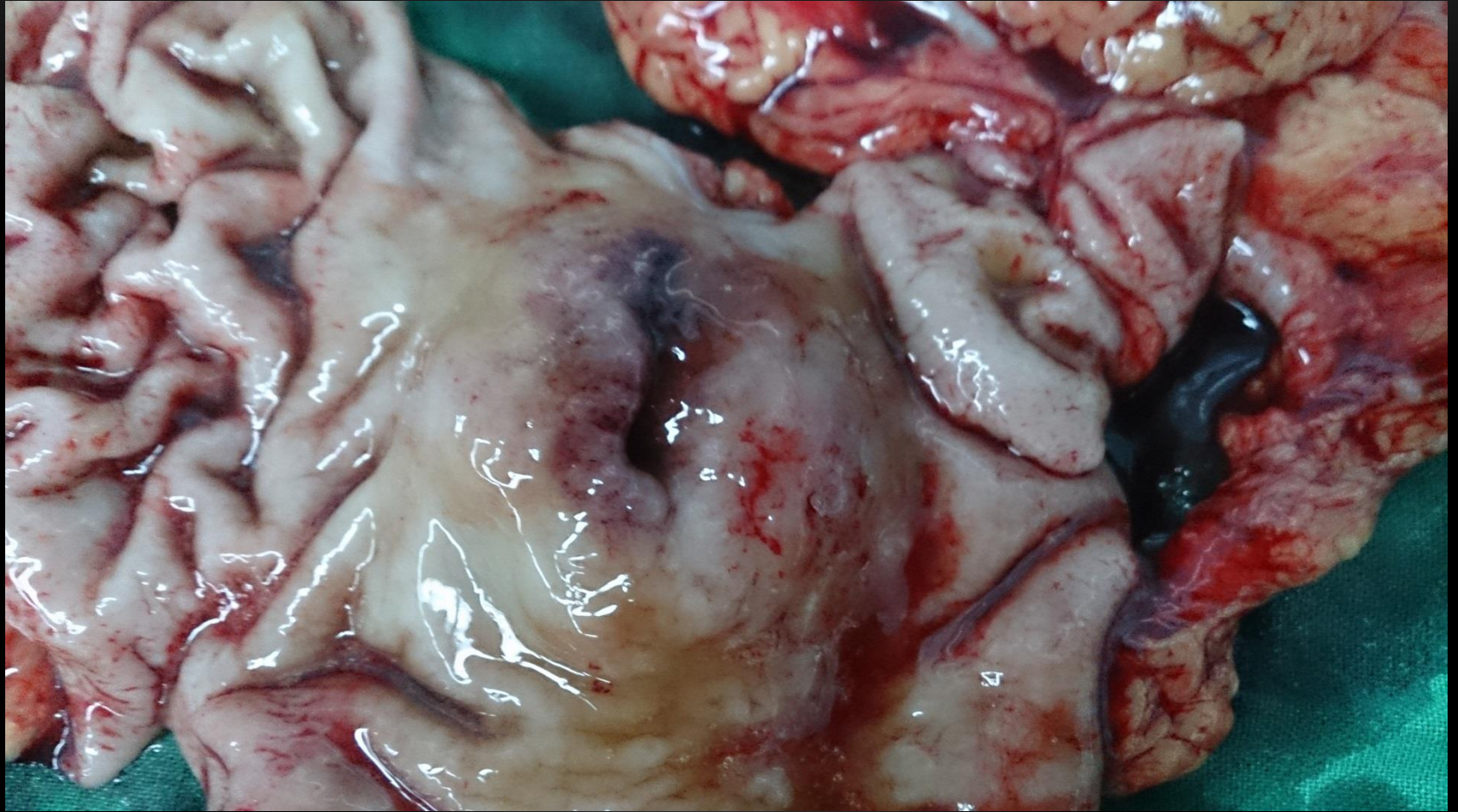
- Operative procedures
 - Hemigastrectomy + gastrojejunostomy (retrocolic)
 - Excision of intraabdominal tumor, malignant
 - Open cholecystectomy
 - Post-operative diagnosis
 - Advanced gastric cancer
 - Intraabdominal tumor, jejunum, malignant
 - Gall stones with chronic cholecystitis
-

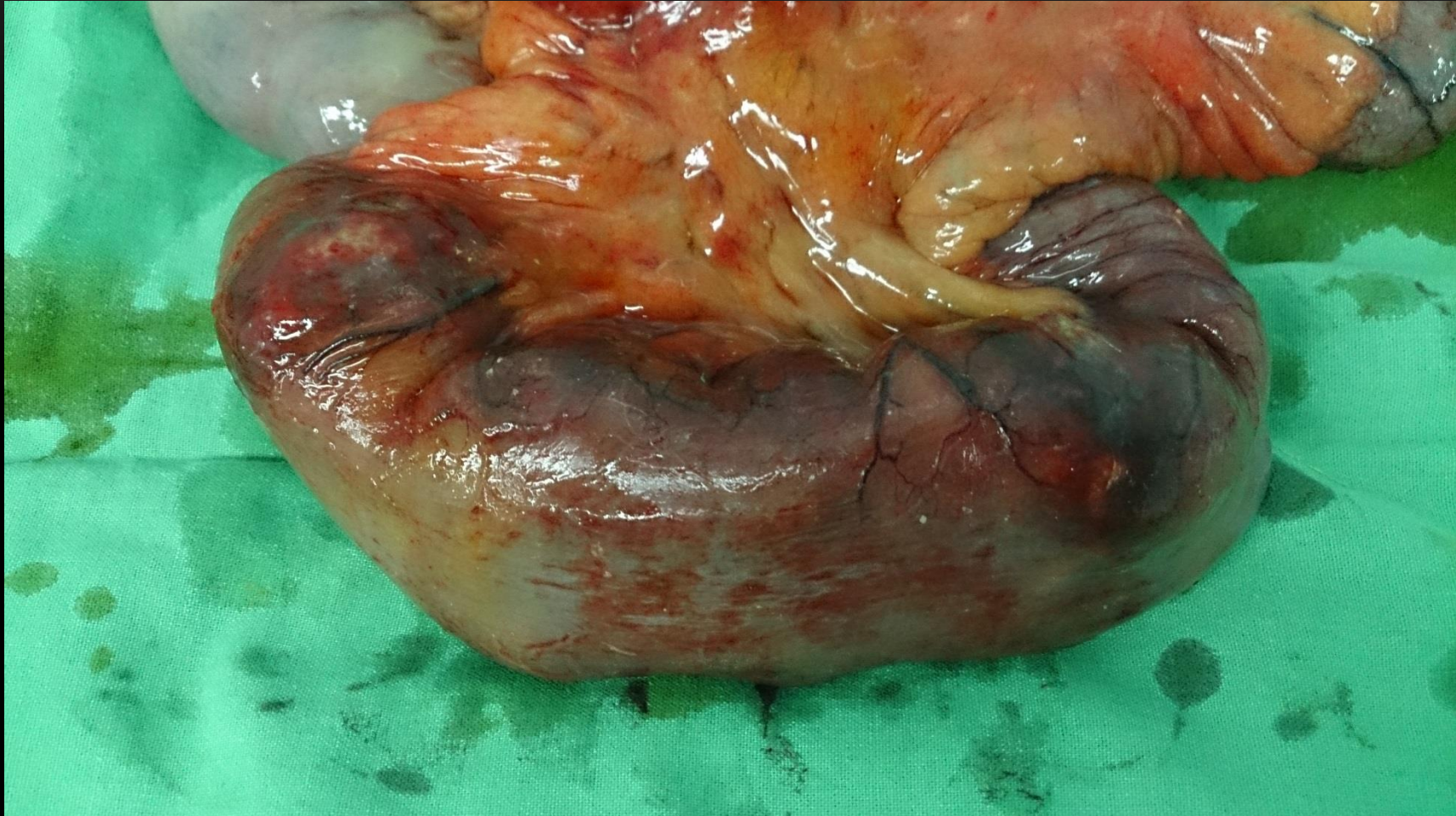

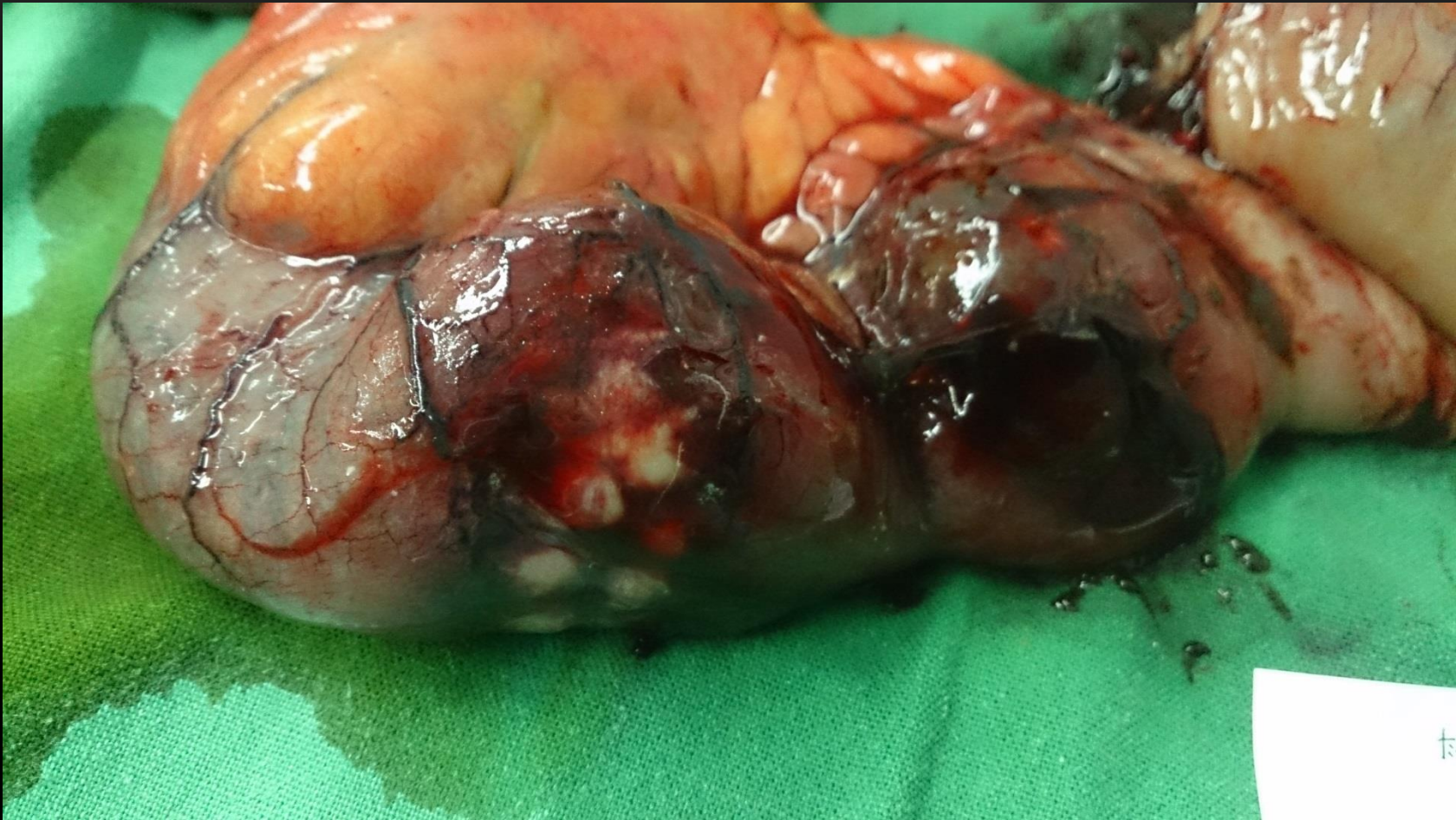請注意
東莞市第一醫院
東莞市第一醫院
東莞市第一醫院
東莞市第一醫院











十

- Post operative hospital course
 - ICU care(20160104-20160106)
 - Large amount of NG drainage juice, image study showed gastroparesis, keep nutrition support and symptomatic treatment.
 - Sudden apnea and no heart beat
 - CPR, intubation
 - Bosmin and Rolikan, Dopamin pump was given, but in vain
 - Family signed DNR and refused all treatment
 - Expired on 2016.01.15

問：

醫檢師：

床號：

日期自： 3個月前 6個月前 1年前 2年前 起 2年前-2009年

項目名稱	判斷	結果值	單位	參考值範圍
CBC				
WBC		7.5	10 ³ /uL	4.0 - 10.0
RBC	L	2.11	10 ⁶ /uL	4.20 - 6.20
HGB	LL	5.9	g/dL	12.3 - 18.3
備註： ※ 超過危險值範圍				
HCT	L	18.0	%	39.0 - 53.0
MCV		85.3	fL	80.0 - 100.0
MCH		28.0	pg	25.0 - 34.0
MCHC		32.8	g/dL	30.0 - 36.0
PLT	L	108	10 ³ /uL	130 - 400
DIFF				
NEUT%	L	22.0	%	40.0 - 75.0
BAND		6.0	%	
LYMPH%	H	67.0	%	20.0 - 45.0
MONO%	L	1.0	%	2.0 - 10.0
EO%	L	0.0	%	1.0 - 6.0
BASO%		0.0	%	0 - 1
META		3.0	%	
ATYPICAL LYMPH		1.0	%	

問：

醫檢師：

床號：41 48N

日期自： 3個月前 6個月前 1年前 2年前 起 2年前-2009年

項目名稱	判斷	結果值	單位	參考值範圍
BUN	H	71.2	mg/dL	8.0 - 20.0
Creatinine	H	1.93	mg/dL	0.44 - 1.27
eGFR		38		> 60
備註：此公式估算GFR,對GFR≤60的病人較準確,當>60時易高估病患腎功能,須同時參考其他工具評估.				
Total Bilirubin	H	2.95	mg/dL	0.4 - 2.0
Direct Bilirubin	H	2.02	mg/dL	0.10 - 0.50
AST	H	62	IU/L	5 - 50
ALT	H	89	IU/L	5-50
γ-GT	H	117	IU/L	7.0 - 50.0
Alkaliphosohatase	H	240	IU/L	38-126
Amylase		91	U/L	28 - 100
Lipase	H	59.4	U/L	22.0 - 51.0
Ca	L	7.5	mg/dL	8.5 - 10.1
Na		141	mmol/L	136 - 144
K		4.1	mmol/L	3.6 - 5.1
COMMENT		檢體已重測兩次.		

問：

醫檢師：

床號：

日期自： 3個月前 6個月前 1年前 2年前 起 2年前-2009年

項目名稱	判斷	結果值	單位	參考值範圍
Blood gas analysis				
PH	L	7.326		7.35 - 7.45
PCO2		38.3	mmHg	32.0 - 45.0
PO2		83.8	mmHg	75.0 - 100.0
HCO3act	L	19.6	mmol/L	21.0 - 28.0
BE(ect)	L	-6.4	mmol/L	-2.0 - 3.0
ctco2		46.4	mmol/L	
O2SAT		95.0	%	95.0 - 98.0

- Pathology reports
 - Sigmoid colon polyp: Tubulovillous adenoma
 - Gastric biopsy: Adenocarcinoma
 - Jejunum: sarcomatoid carcinoma
 - Stomach: sarcomatoid carcinoma, metastatic
 - Gall bladder: chronic cholecystitis and cholelithiasis
-

- Final Diagnosis
 1. Jejunum sarcomatoid carcinoma with stomach, jejunum, mesenteric lymph node metastasis (pT(M)3N1M1, stage IV)
 2. Gall stones with chronic cholecystitis
 3. Lung cancer, RUL (T2bN0M1b)
 4. Reflux esophagitis
 5. Colonic polyp s/p EMR , Sigmoid colon--- Tubulovillous adenoma
-