

振興醫療財團法人振興醫院

學術會議紀錄

外科

科

會議名稱	報告人	王耀鐸
研討主題 (可附英文)	主持人	常傳訓
時間	地點	永原謝恩
2016年 9 月 3 日 (第一週) 下午 1 時 40 分		
參加人員： (Handwritten names: 蕭亞明, 劉志國, 李宏昌, 楊東, 曾家訓, 林, 王耀鐸, etc.)		

摘要：

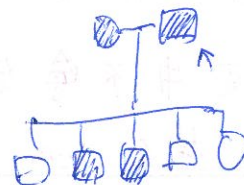
Case present:

78 Y/o man, ecchymosis in his eyelids. and petechia in limbs.
 He took celebrex for pain control at V&HTPE
 => Check INR > 10. suspected coumadin overdose.

Hx: HTN.

OA knee & p TKR
 CAD & p CABG.

Pedigree:



討論內容：

Positive of ROS:

tarry stool (+)

PE:

Echymosis over eyelids.

Lab data:

INR > 10.

PT > 100 sec.

Diagnosis:

1. Coumadin over dose with anemia

2. CAD s/p CABG

⇒ Anemia 有許多原因。住院醫師應做鑑別診斷。是大球性或小球性。不要直接下診斷。且 ROS 有 tarry stool。這也是有 GI blood loss 的可能性。導致 anemia。須排除這些問題。

⇒ Pubmed: celebrex 跟 warfann

共同使用不會造成 INR prolong.

有些甚至 gene 方面。

記錄：

蕭亞皓

總醫師：

科主任：